

# PUBLIKAČNÍ AKTIVITA PRACOVNÍKŮ BIOPTICKÉ LABORATOŘE S.R.O A ŠIKLOVA ÚSTAVU FN A LF PLZEŇ ZA ROK 2003

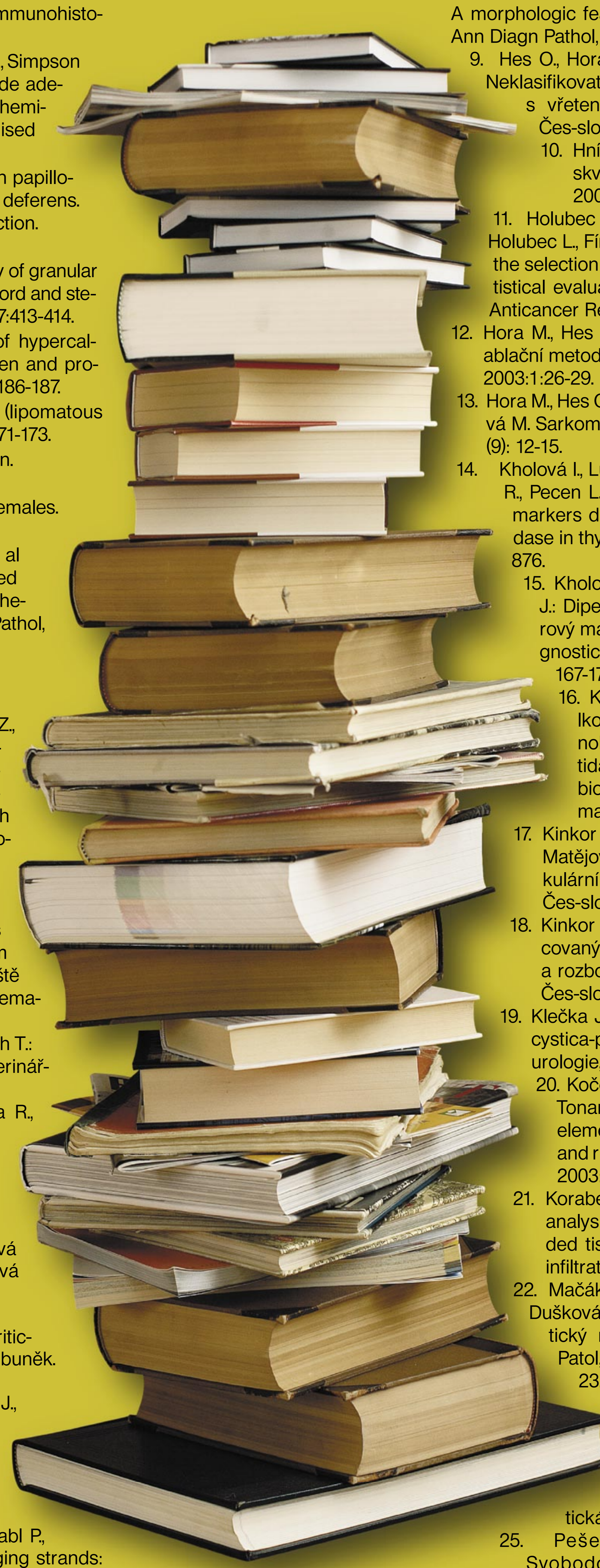
## PRÁCE OTIŠTĚNÉ V ČASOPISECH S „IMPACT“ FAKTOREM:

1. Boudová L., Torlakovic E., Delabie J., Reimer P., Pířstner B., Wiedenmann S., Diehl V., Müller-Hermelink H.K., Rüdiger T.: Nodular lymphocyte-predominant Hodgkin lymphoma with nodules resembling T-cell/histiocyte-rich B-cell lymphoma: Differential diagnosis between nodular lymphocyte-predominant Hodgkin lymphoma and T-cell/histiocyte-rich B-cell lymphoma. Blood, 2003;102(10):3753-3756.
2. Dummer R., Urosevic M., Kempf W., Kazakov D., Burg G.: Imiquimod induces complete clearance of a PUVA-resistant plaque in mycosis fungoides. Dermatology, 2003;207:116-118.
3. Hes O., Hora M., Vaněček T., Šíma R., Šulc M., Havlíček F., Beranová M., Michal M.: Conventional renal cell carcinoma with granulomatous reaction: A report of three cases. Virchows Arch, 2003;443:220-221.
4. Hes O., Čuřík R., Malátková V., Mainer K., Michal M.: Metanephric adenoma and papillary carcinoma with sarcomatoid dedifferentiation of kidney. A case report. Pathol Res Pract, 2003;199: 629-632.
5. Hes O., Michal M.: Renal epithelial neoplasms: The diagnostic implications of electron microscopy study in 55 cases. Hum Pathol, 2003;34(9):958-959.
6. Jindra P., Koza V., Boudová L., Vozobulová V., Černá K., Karas M., Lysák D., Švojgrová M.: Epstein-Barr virus associated B-cell lymphoproliferative disorder in CLL patients after treatment with idarubicin and cyclophosphamide followed by high-dose chemotherapy with autologous stem cell transplantation. Bone Marrow Transplant, 2003;31(10):951-952.
7. Kazakov D.V., Mentzel T., Burg G., Dummer R., Kempf W.: Blastic natural killer-cell lymphoma of the skin associated with myelodysplastic syndrome or myelogenous leukaemia: A coincidence or more? British Journal of Dermatology, 2003;149:869-876.
8. Kazakov D.V., Belousova I.E., Michaelis S., Palmedo G., Samtsov A.V., Kempf W.: Unusual manifestation of specific cutaneous involvement by B-cell chronic lymphocytic leukemia: Spontaneous regression with scar formation. Dermatology, 2003;207:111-115.
9. Kholová I., Ryška A., Ludvíková M., Čáp J., Pecen L.: Dipeptidyl peptidase IV expression in thyroid cytology: Retrospective histologically confirmed study. Cytopathology, 2003;14:27-31.
10. Krijt J., Psenak O., Vokurka M., Chlumská A., Fakan F.: Experimental hepatic uroporphyrin induced by the diphenyl-ether herbicide fomesafen in male DBA/2 mice. Toxicol Appl Pharmacol, 2003;189 (1): 28-38.
11. Lasota J., Kopczynski J., Sarlomo-Rikala M., Schneider-Stock R., Stachura T., Kordek R., Michal M., Boltze C., Roessner A., Stachura J., Miettinen M.: KIT 1530ins6 mutation defines a subset of predominantly malignant gastrointestinal stromal tumors of intestinal origin. Hum Pathol, 2003;34:1306-1312.
12. Michaelis S., Kazakov D.V., Schmid M., Dummer R., Burg G., Kempf W.: Hepatitis C and G viruses in B-cell lymphomas of the skin. J Cutan Pathol, 2003;30:362-372.
13. Michal M., Čuřík R., Matler K., Beneš Z.: Regarding the paper by Vieth et al. Virchows Archiv 442/4:317-321. Virchows Arch, 2003;443:589-590.
14. Reyes A., Moran C.A., Suster S., Michal M., Dominguez H.: Neuroendocrine carcinomas (carcinoid tumor) of the testis. Am J Clin Pathol, 2003;120:182-187.
15. Simpson R.H., Prasad A.R., Lewis J.E., Skálová A., David L.: Mucin-rich variant of salivary duct carcinoma. A clinicopathologic and immunohistochemical study of four cases. Am J Surg Pathol, 2003;27 (8): 1070-1079.
16. Skálová A., Stárek I., Vaněček T., Kučerová V., Plank L., Szépe P., Di Palma S., Leivo I.: Expression of HER-2/neu gene and protein in salivary duct carcinomas of parotid gland as revealed by fluorescence in-situ hybridization and immunohistochemistry. Histopathology, 2003;42:348-356.

17. Skálová A., Cardesa A., Leivo I., Pfaltz M., Ryška A., Simpson R., Michal M.: Sinonasal tubulopapillary low-grade adenocarcinoma. Histopathological, immunohistochemical and ultrastructural features of poorly recognised entity. Virchows Arch, 2003;443:152-158.
18. Švec A., Míkyšková I., Hes O., Tachezy R.: Human papillomavirus infection of the epididymis and ductus deferens. An evaluation by nested polymerase chain reaction. Arch Pathol Lab Med, 2003;127:1471-1474.
19. Zámečník M., Michal M., Mukenšabl P.: Reactivity of granular cell tumors for inhibin and other markers of sex cord and steroid cell differentiation. Am J Surg Pathol, 2003;27:413-414.
20. Zámečník M., Michal M.: Ovarian carcinoma of hypercalcemic type: Myoid features and lack of estrogen and progesterone receptors. Virchows Arch, 2003;442:186-187.
21. Zámečník M.: Perineurioma with adipocytes (lipomatous perineurioma). Am J Dermatopathol, 2003;25:171-173.
22. Zámečník M.: Chondroma of epithelial cell origin. Am J Pathology, 2003;163:367.
23. Zámečník M.: Prostate gland differentiation in females. Human Pathol, 2003;34:729-730.
24. Zámečník M.: Correspondence re: Mikami Y., et al Expression of CD10 in malignant Mullerian mixed tumors and adenosarcomas: An immunohistochemical study. Mod Pathol, 2002;15:923-30. Mod Pathol, 2003;16:618-619.

## ČLÁNKY PUBLIKOVANÉ V OSTATNÍCH ČASOPISECH

1. Beranová M., Šíma P., Rokyta Z., Ulčová-Gallová Z., Vaněček T., Šíma R.: On the search for the genetic background of the primary idiopathic infertility. The leukemia-inhibitory factor gene mutations in the population of infertile women, 59th Annual Meeting of the American Society for Reproductive Medicine (ASRM) October 11-15, 2003, in San Antonio, Texas, USA, Supplement to Fertility and Sterility, 2003, 80(3):89-90.
2. Boudová L., Vaněček T., Šíma R., Bouda J., Hes O., Fakan F.: Role proteinu p27<sup>kp1</sup> v buněčném cyklu a jeho výskyt v lymfoidních tkáních, zvláště v nehodgkinských B-lymfomech. Přehled problematiky. Čes-slov Patol, 2003;39:126-129.
3. Čada F., Zahrádka F., Chaloupka M., Hes O., Vlach T.: Mezoteliom psů – patologie pěti případů. Veterinářství, 2003;53(3):110-112.
4. Daum O., Hes O., Vaněček T., Beneš Z., Šíma R., Zámečník M., Mukenšabl P., Hadravská Š., Čuřík R., Michal M.: Vanek's tumor (inflammatory fibroid polyp). Report of 18 cases and comparison with three cases of original Vanek's series. Ann Diagn Pathol, 2003;7:337-347.
5. Dort J., Sedláček D., Hadravská Š., Tobrmanová H., Mukenšabl P.: Kongenitální cytomegalovirová infekce. Čas Lék Čes, 2003, 142, 7 : 432-436.
6. Fakan F., Boudová L., Skálová A.: Imunohistochemický průkaz folikulárních dendritických buněk v diagnostice lymfomů z malých B buněk. Čes-slov Patol, 2003;39:96-101.
7. Hes O., Vaněček T., Hora M., Boudová L., Mareš J., Reischig T., Michal M.: Mnohočetné nádory nativní nefunkční ledviny u pacienta s transplantovanou ledvinou. Čes urologie, 2003;2:43-46.
8. Hes O., Perez-Montiel D.M., Cabrero I.A., Zámečník M., Podhola M., Šulc M., Hora M., Mukenšabl P., Žalud R., Ondič O., Michal M.: Thread-like bridging strands:



A morphologic feature present in all adenomatoid tumors. Ann Diagn Pathol, 2003;7:273-277.

9. Hes O., Hora M., Michal M.: Jaká je vaše diagnóza – Neklasifikovatelný renální karcinom – renální karcinom s větveobuněčnou a kuboidální komponentou. Čes-slov Patol, 2003;39(3): 114, 151.
10. Hnízdo J., Hes O.: Oronazální fibrom u varana skvrnitého (Varanus salvator). Veterinářství, 2003;53(6):233-236.
11. Holubec jr L., Topolčan O., Pikner R., Pecen L., Holubec L., Fínek J., Ludvíková M., Černá M.: Criteria for the selection of referential groups in tumor marker statistical evaluation on the basis of retrospective study. Anticancer Res, 2003;23:865-870.
12. Hora M., Hes O., Klečka J.: Miniinvazivní ledvinu šetřící ablační metodiky v léčbě nádorů ledvin. Urologické listy, 2003;1:26-29.
13. Hora M., Hes O., Fínek J., Boudová L., Michal M., Roušarová M. Sarkomatoidní renální karcinom. Urologia, 2003;4 (9): 12-15.
14. Kholová I., Ludvíková M., Ryška A., Topolčan O., Pikner R., Pecen L., Čáp J., Holubec jr L.: Diagnostic role of markers dipeptidyl peptidase IV and thyroid peroxidase in thyroid tumors. Anticancer Res, 2003;23:871-876.
15. Kholová I., Ryška A., Ludvíková M., Pecen L., Čáp J.: Dipeptidyl peptidáza IV (DPP IV, CD26): nádorový marker v cytologické a histopatologické diagnostice lézí štítné žlázy. Čas Lék Čes, 2003;142(3) 167-171.
16. Kholová I., Ludvíková M., Ryška A., Hanzelková Z., Čáp J., Pecen L., Topolčan O.: Immunohistochemical detection of dipeptidyl peptidase IV (CD26) in thyroid neoplasia using biotinylated tyramine amplification. Neoplasma, 2003;50:159-164.
17. Kinkor Z., Svitáková I., Hadravská Š., Hejda V., Matějovič M.: Angiotropní lymfom (intravaskulární lymfomatóza) – popis dvou případů. Čes-slov Patol, 2003;39(1): 21-25.
18. Kinkor Z., Luňáčková I., Matějovský Z.: Dediferencovaný chondrosarkom kosti – popis pěti případů a rozbor literatury se zaměřením na histogenezi. Čes-slov Patol, 2003;39(2): 59-63.
19. Klečka J., Hora M., Boudová L., Michal M.: Cystitis cystica-příčiny, diagnostika, léčba: kazuistika. Čes urologie, 2003;2:33-36.
20. Kočová J., Boudová L., Třeška V., Křížková V., Tonar Z., Moláček J.: Cellular and extracellular elements in the aortic wall including aneurysm and rupture of abdominal aorta. Plzeň lék Sborn, 2003;78:115-122.
21. Korabečná M., Ludvíková M., Skálová A.: Molecular analysis of Epstein-Barr virus in paraffin-embedded tissues of tumors with abundant lymphoid infiltration. Neoplasma, 2003;50:8-12.
22. Mačák J., Mukenšabl P., Kawano N., Bobot L., Dušková M., Vácha P.: Intraabdominální desmoplastický malobuněčný nádor peritonea. Čes-slov Patol, 2003, 39, 2: 69-75.
23. Michal M.: Jaká je vaše diagnóza? – Sklerotizující perineuriom. Čes-slov Patol, 2003;39(1): 5,35
24. Míkyšková I., Dvořák V., Michal M.: Lidské papilomaviry jako příčina vzniku gynekologických onemocnění. Praktická gynekologie,2003;4:33-36.
25. Pešek M., Homolka J., Bittenglová R., Svobodová L., Mukenšabl P., Chudáček Z.:

- Idiopatická intersticiální pneumonie a karcinom plic. Zkušenosti ze dvou českých pneumologických klinik. Stud Pneumol Phthiseol, 2003, 63, 1: 8-14.
26. Plicková K., Špidlen V., Pešek M., Mukenšabl P.: Analýza přežití pacientů operovaných pro bronchogenní karcinom v letech 1986-1997. Rozhl Chir, 2003, 82, 6 : 293- 299.
27. Skálová A., Vaněček T., Lošan F., Papoušková J., Fínek J.: Průkaz HER-2/neu v karcinomu mléčné žlázy. Čas Lék Čes, 2003;142:93-98.
28. Stárek I., Tichý T., Skálová A.: Ulcerating Warthin tumor. A case report. Acta Otolaryngol, 2003;123:1-3.
29. Stárek I., Kincl J., Kučerová L., Skálová A., Vomáčka J. Regrese oboustranného Warthinova tumoru po aspirační biopsii tenkou jehlou. Otorinolaryngologie a foniatrie, 2003;52:89-92.
30. Třeška V., Čechura M., Hes O.: Abdominale Form des zystischen Lymphangioms mit Manifestation im Erwachsenenalter. Zentralbl Chir, 2003;128:862-865.
31. Třeška V., Hasman D., Racek J., Hes O., Kuntscher V., Šulc R., Kobl J., Čechura M., Čertík B.: The possibility of an affect of the ischemia – reperfusion syndrome in kidneys from a non-heart-beating donor (NHBD – an experimental study. Aktualita v nefrologii, 2003;2:68-72.
32. Vodička J., Špidlen V., Tauchman A., Chudáček Z., Ferda J., Mukenšabl P.: Intralobäre Lungensequestration. Zentralbl Chir, 2003, 128 : 977-980.
33. Vodička J., Špidlen V., Mukenšabl P., Michal M.: Méně obvyklé nádorové procesy v pleurální dutině. Rozhl v Chir, 2003;82:88-94.
34. Zámečník M., Skálová A., Opatrný V.: Microglandular adenocarcinoma of the uterus mimicking microglandular cervical hyperplasia. Ann Diagn Pathol, 2003;7:180-186.
35. Zámečník M., Koyš F.: Retroperitoneal schwannoma with features of gastrointestinal schwannoma. A case report. Čes-slov Patol, 2003;39:36-38.
36. Zámečník M.: Jaká je vaše diagnóza? Lobulární karcinom in situ (LCIS) v sklerotizující adenóze. Čes-slov Patol, 2003;39:174,195.

## ABSTRAKTA

1. Bisceglia M., Michal M., Wenig B.: Sebaceous lymphadenoma of the parotid gland without sebaceous metaplasia. Pathologica, 2003;95:335.
2. Boudová L., Fakan F., Jindra P., Čuřík R., Mukenšabl P., Škúci I., Choc M., Koza V., Svoboda T., Vaněček T., Šíma R., Runt V., Bludovský D., Černá K., Skálová A., Kinkor Z., Michal M.: Lymfomy centrálního nervového systému (47 případů). Čes-slov Patol, 2003;39(4): 2.
3. Boudová L., Fakan F., Mukenšabl P., Skálová A., Michal M.: Immunohistochemical detection of follicular dendritic cells in B-cell chronic lymphocytic leukaemia/small lymphocytic lymphoma. Virchows Arch 2003;443(3):415.
4. Boudová L., Hes O., Klečka J., Hora M., Touřarová P., Roušarová M., Čuřík R., Fabián P., Lysák D., Jindra P., Fakan F., Vaněček T., Šíma R., Michal M.: Lymfomy varlete. Česká urologie, 2003;3:46.
5. Boudová L., Fakan F., Torlakovic E., Delabie J., Reimer P., Pířstner B., Wiedenmann S., Diehl V., Müller-Hermelink H.K., Rüdiger T.: Klasifikace Hodgkinova lymfomu. X. Jihočeské onkologické dny, 2003;9:10.
6. Fabián P., Fakan F., Hrstková I., Rychtecká H.: Infiltrace semenného provazce – neobvyklá primární lokalizace „hairy cell“ leukémie. Čes-slov Patol, 2003;39(4): 1.
7. Fakan F., Boudová L.: Chronická lymfadenitis napodobující Hodgkinův lymfom. X.Jihočeské onkologické dny, 2003;11.
8. Hadravská Š., Chlumská A., Boudová L., Mukenšabl P., Šulc M.: The histological findings in the gastroesophageal junction of fetuses. Virchows Arch. 2003;443(3):398.
9. Hes O., Hora M., Vaněček T., Šíma R., Havlíček F., Šulc M., Michal M.: Konvenční renální karcinom s granulomatózní reakcí popis 3 případů. Čes-slov Patol, 2003;39(4): 6.
10. Hora M., Hes O., Michal M., Chudáček Z.: Rozsáhlé cystické nádory ledvin. Česká urologie, 2003;3:37.
11. Kinkor Z., Michal M.: Ženský adnexální tumor pravděpodobně wolffiankého původu. Čes-slov Patol, 2003;39(4): 3.
12. Klečka J., Hora M., Sýkora J., Ouda Z., Droppa J., Hes O.: Dlouhodobé přežívání pacientky s neobvykle rozsáhlým leiomyosarkomem retroperitonea. Česká urologie, 2003;3:47.
13. Kočová J., Křížková V., Korabečná M., Boudová L., Třeška V., Horáková M., Tonar Z.: Changes of structure and fibrinolytic regulators in the vascular wall under different conditions. 41st. Symposium Hr. Králové, Morphology, 2003;29.
14. Ludvíková M., Holubec jr L., Topolčan O.: Proliferative markers in diagnosis and prognosis of thyroid tumors: A comparative study of MIB-1 and topoisomerase II alpha immunostaining. Anticancer Research, 2003;23:4536.
15. Ludvíková M., Mrázová D.: Amiodaronová tyreopatie – vzácná příčina tyreotoxikózy. Čes-slov Patol, 2003;39(4): 3.
16. Mukenšabl P., Havel D., Špidlen V., Bittenglová R., Chudáček Z., Pešek M.: A case of neuroblastoma in subpleural localisation in a 56-year-old man. Virchows Arch, 2003;443(3):337.
17. Skálová A., Simpson R.H.W. Salivary duct carcinoma. Vyžádaná přednáška.Pre-Congress Meeting Head and Neck Pathology, 19th ECP Ljubljana, 4.-6.9.2003.
18. Skálová A. Pseudoneoplastic lesions of the head and neck region. Sclerosing polycystic adenosis with dysplasia. Vyžádaná přednáška. 19th Congress of ECP Ljubljana, 6.-11.9.